

ЛИТЕРАТУРА ЗА ТЕСТ У ПИСАНОЈ ФОРМИ



“ТРАУМЕ ОКА „

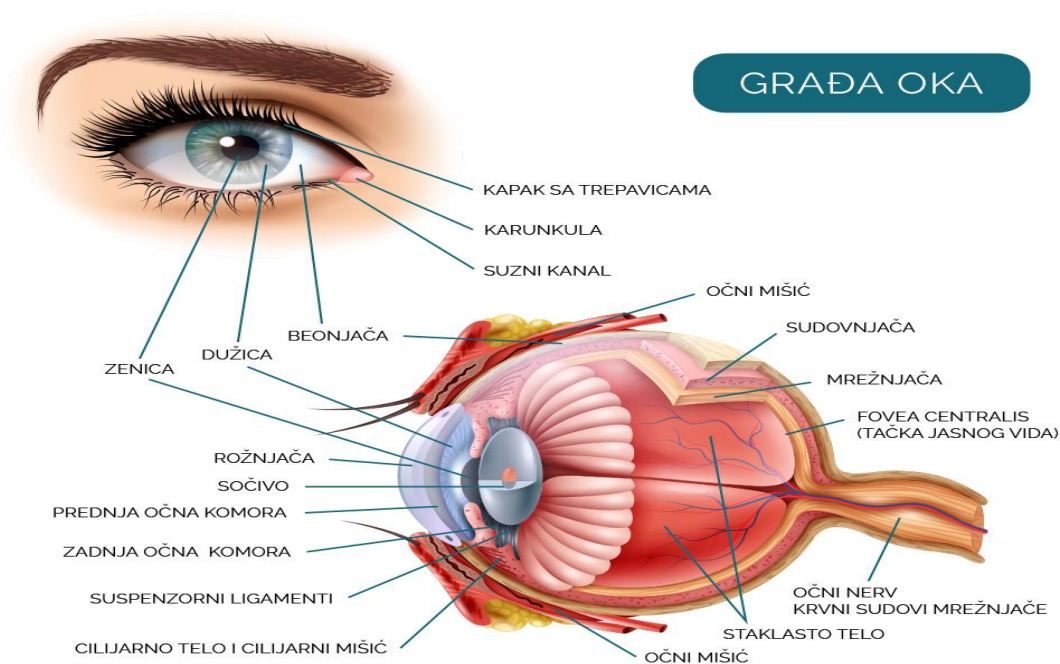
*Удружење здравствених радника и сарадника
нишавског округа „Едука „*

Аутор:

Др Милица Васовић

УВОД

Око је веома мали чулни орган људског тела преко кога се добија преко 85% утисака о спољашњој средини. Човек очима комуницира са спољним светом и околином. Из свега наведеног се може закључити шта за сваког човека понаособ значи инвалидност настала због смањења вида на једном или оба ока.



Повреде ока су веома честе и подаци говоре да је учесталост повреда ока у укупном трауматизму људског тела око 10 %. Ове повреде заслужују посебну пажњу из најмање три разлога :

1. веома су честе
2. захтевају брзо и адекватно лечење
3. могу се превенирати

Подаци из базе података слепих Светске здравствене организације (СЗО) – WHO’s Blindness Data Bank, говоре да постоји око 19 милиона унилатерално (законски) слепих особа које су ослепеле услед последица трауме ока. Према проценама СЗО, око 55 милиона очних повреда захтевало је одсуство са посла током најмање једног дана у години, док је око 750.000 случајева захтевало хоспитализацију сваке године.

За главне факторе ризика за повређивање ока и аднекса ока сматрају се пол и године живота (радно способни мушкарци убедљиво предњаче), социоекономски статус (нижи сталежи), начин живота, окружење у коме је настало повређивање (урбана и рурална подручја се разликују у механизмима или околностима повређивања). У великом броју случајева на крајњи исход функције вида не утиче само тежина повреде већ и време када је и како пружена одговарајућа медицинска помоћ.

Повреде ока могу бити лаке али и веома тешке, изоловане или заједно са другим повредама у склопу политрауме.

Судско-медицински значај повреда ока лежи у чињеници да повреде ока ако су самосталне и нису у склопу политрауме или општег оболевања, не угрожавају или изузетно ретко могу угрозити живот пацијената.

Подела повреде ока према узрочнику:

1. механичке повреде
2. хемијске повреде
3. опекотине
4. повреде ока изазване зрачном енергијом

Сваки од ових узрока може довести до повреда очне јабучице, орбите, капака и других помоћних органа ока.

МЕХАНИЧКЕ ПОВРЕДЕ ОКА

Механичке повреде ока су далеко најчешће и срећу се у преко 90% особа с повредама ока, а код нас можда још и више, па су оне и најчешћи разлог за судскомедицинско вештачење у односу на друге врсте повреда и обољења ока.

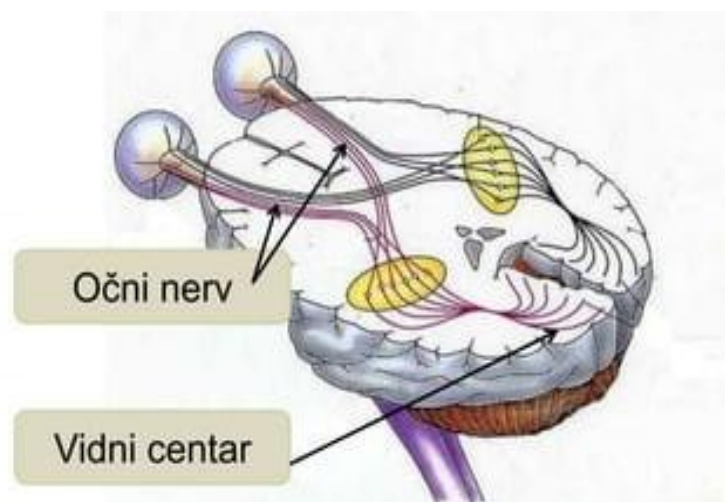
Изазване су различитим механичким средствима, а могу и настати намерним наношењем од стране другог лица.

Механичке повреде ока могу да доведу до повреда свих структура ока почевши од вежњаче, рожњаче и склере те свих унутрашњих структура.

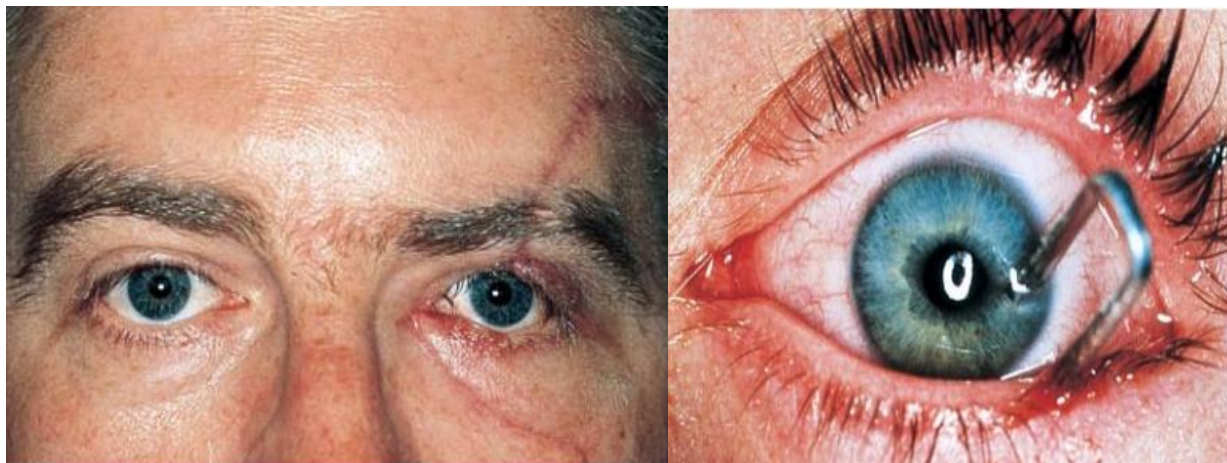
Ове повреде се деле на три основне групе:

1. контузионе повреде
2. лацероконтузне повреде
3. пробојне повреде ока

Све три врсте повреда могу захватити како помоћне органе тако и очну јабучицу. Контузионе и лацерационе повреде ока могу захватити видне путеве и видни центар.



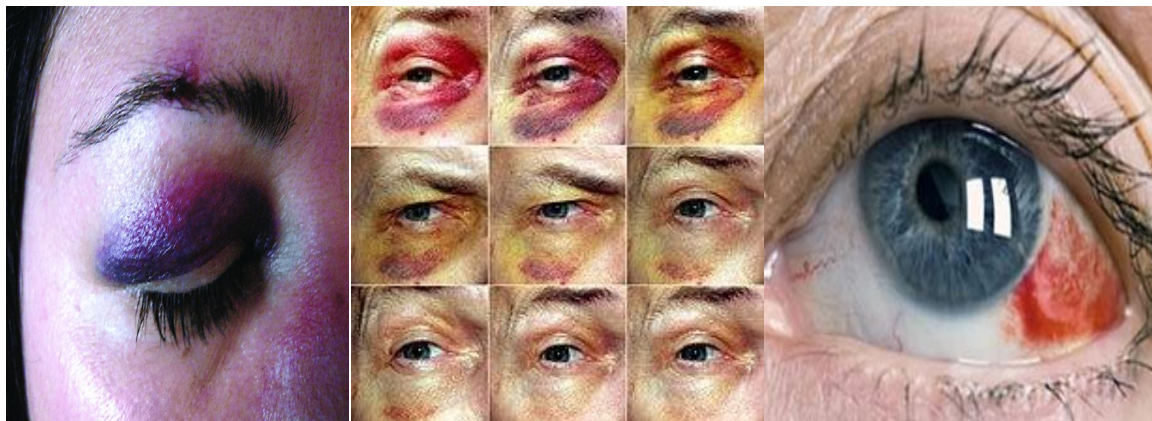Ово су далеко најчешће повреде ока, код којих може бити повређена орбита или елементи очне јабучице.



КОНТУЗИОНЕ ПОВРЕДЕ ОКА

Контузионе повреде помоћних органа ока се испољавају углавном:

1. крвним подливом
2. отоком капка
3. крвним подливом вежњаче
4. изливом крви у очну шупљину
5. оштећењем или чак прекидом мишића покретача очне јабучице
6. преломом коштаних зидова очне шупљине (*Blow out* - фрактура зидова орбите)



Контузионе повреде помоћних органа ока, иако изгледају прилично драматично, обично се завршавају потпуним излечењем и не остављају трајне последице по функцију вида.






Код контузионих повреда очне јабучице (*contusio bulbi*) сачуван је интегритет спољашњег фиброзног омотача очне јабучице али је дошло до нарушавања и оштећења унутрашњих структура очне јабучице.

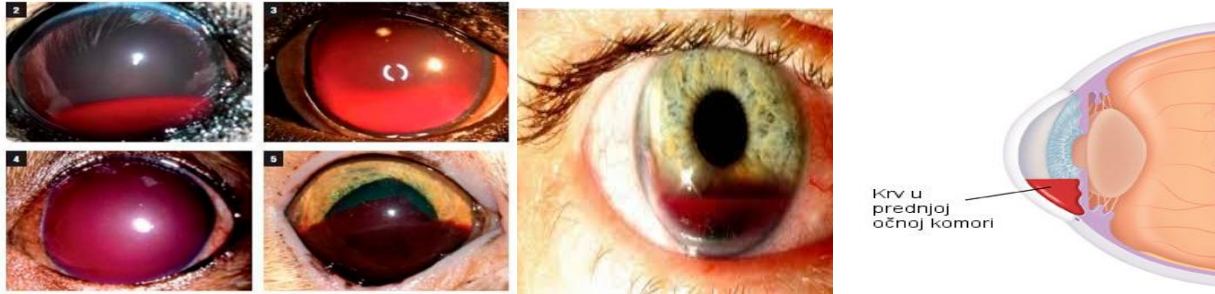Оштећења унутрашњих структура очне јабучице могу бити:

1. излив крви у предњу очну комору
2. цепање или раскид дужице
3. делимично или потпуно померање сочива из свог места
4. излив крви у стакласто тело
5. едем мрежњаче
6. одљубљивање мрежњаче (*ablatio retine*)
7. прскања судовњаче (руптура хороидеје)
8. прскање - руптура очне јабучице



Cuadro. Clasificación del hipema según el volumen de sangre en la cámara anterior

Grado	Volumen	Esquema
I	Hasta 1/3	
II	De 1/3 a 1/2	
III	De 1/2 hasta casi la totalidad	
IV	Ocupa toda la cámara	
Microhipema	Solo hematies libres en el humor acuoso	

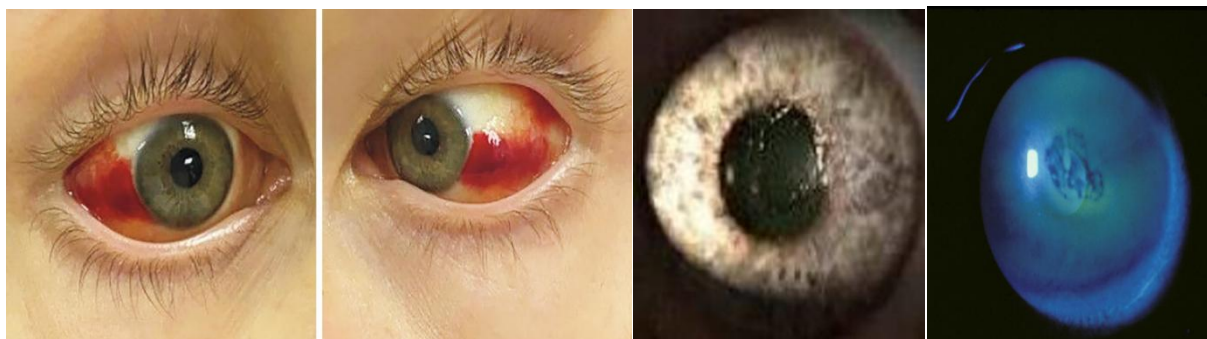

ЛАЦЕРОКОНТУЗИОНЕ ПОВРЕДЕ ОКА

Лацероконтузионе повреде ока могу захватити помоћне органе ока а могу захватити и очну јабучицу. Постоји и површно нарушавање интегритета ткива, али постоје и сви знаци контузионе повреде с крвним подливом као основним знаком. Од помоћних органа најчешће су погођени капци и одводни сузни систем.

Лацероконтузионе повреде ока се могу манифестовати и на структурама очне јабучице. Вежњача очне јабучице може бити раскидана а испод се појављују крвни подливи (*suffusio bulbi conjunctive*). Ту се убрајају и ерозија рожњаче и присуство страних тела рожњаче.

Уколико се ова врста повреде не препозна и не лечи адекватно, ерозија рожњаче представља улазно место за секундарну бактеријску инфекцију што одоводи до улкуса, па чак и до упале унутрушњег садржаја очне јабучице (ендофталмитис).



ПРОБОЈНЕ ПОВРЕДЕ ОЧНЕ ЈАБУЧИЦЕ

Пробојне повреде очне јабучице представљају врсту повреде код којих је дошло до нарушавања интегритета спољашњег фиброзног зида очне јабучице. Могу бити:

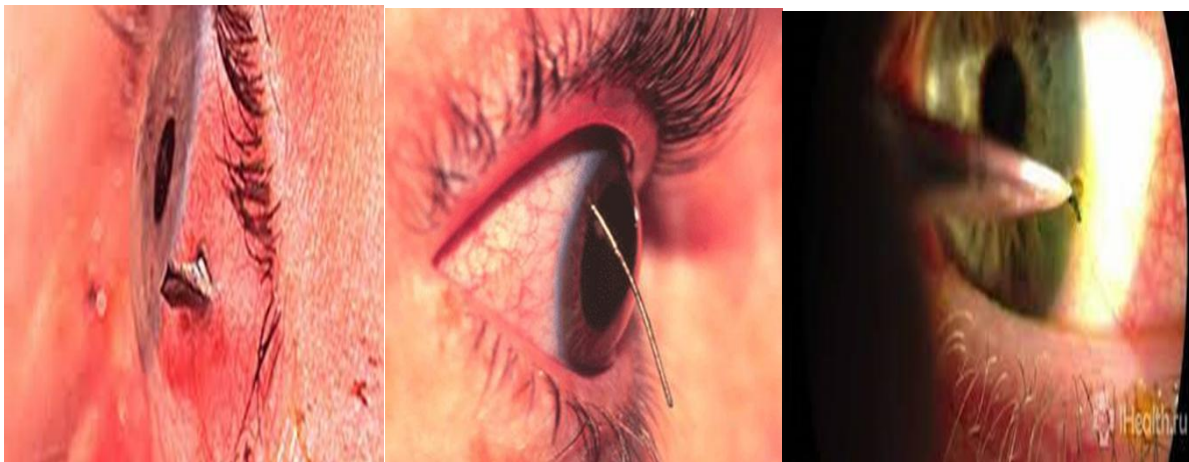
1. Непотпуне - рожњача или беоњача су само загребане, односно засечене до одређене дубине
2. Потпуно пробојне - перфоративне повреде зида очне јабучице -рожњача или беоњача су пробијене целом својом дебљином

Врсте пробојних повреда

Пробојне повреде очне дупље се деле на две групе:

1. Пробојне повреде без задржавања страног тела у очној јабучици
2. Пробојне повреде са задржавањем страног тела у очној јабучици

Код тежих пробојних повреда очне јабучице, пред судом се може поставити питање одговорности како оног који што је повреду нанео тако и оног који је задужен да обезбеди одговарајућа заштитна средства, али и одговорност лекара који је лечио повређеног ако лечење није спроведено са одговарајућом медицинском доктрином.



ПОВРЕДЕ ОРБИТЕ

Повреда орбите по дефиницији подразумева прелом зидова орбите. Најчешће страда под орбите (Blow – out фрактура пода орбите), те кроз ту пукотину у максиларни синус понире садржај очне шупљине, а делом и очна јабучица.

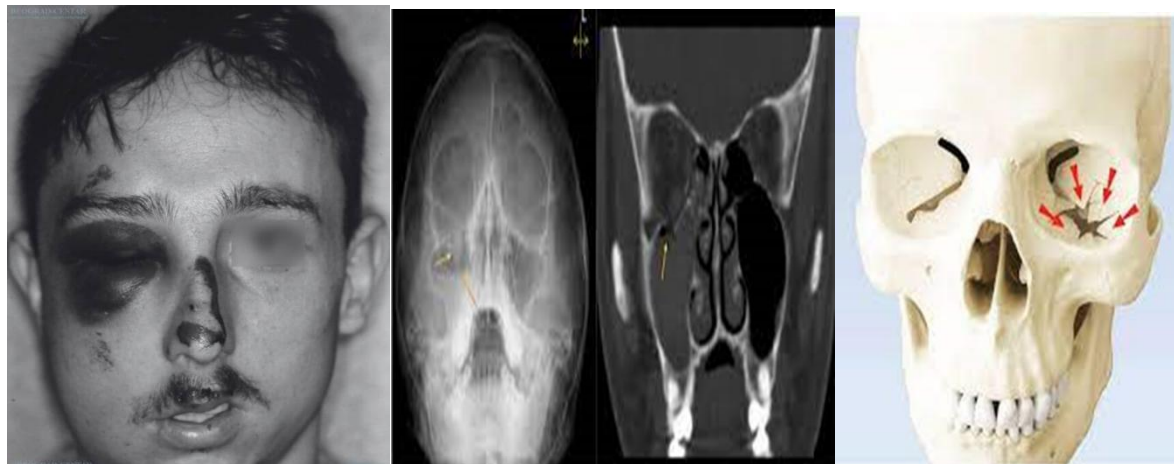
Blow-out фрактуре орбите су последица тупе повреде предела орбите изазване песницом, дрветом, тениском лоптом или неким другим чврстим предметом. Услед удара долази до потискивања очне јабучице према позади, повећања интраорбиталног притиска и прскања зида орбите онде где је он најслабији, а то је под орбите и *lamina papyracea* медијалног зида.

У клиничкој слици при повреди орбите најчешће страдају под и унутрашњи зид орбите. Појављују се периокуларне промене у виду отока и хематома капака, а неретко и поткожни емфизем. Поткожни емфизем се препознаје појавом пуцкетања при палпацији капака и периорбите, а настаје продором ваздуха из околних синуса или носа.

Након повређивања, због постојања едема орбиталног ткива и крварења у орбити настаје мања или већа протрузија очне јабучице. Са повлачењем едема и крварења све више се испољава појава упадање очне јабучице у орбиту (*enophthalmus*) а последица је делимичног пропадања очне јабучице и околних структура кроз дефект на поду орбите у максиларни синус. Пацијент има дупле слике (диплопија), посебно при покушају да погледа према горе. Хипоестезија или анестезија захвата кожу доњег капка и исте стране лица, због оштећења инфраорбиталног нерва (*n. infraorbitalis*). Компликације се јављају у виду комбинације фрактуре орбите са фрактуром околних костију лица. Због отворености околних синуса- може доћи до продора инфекције из њих у орбиту и настајања целулитиса орбите. Дијагноза се поставља на основу анамнезе и клиничког прегледа који открива постојање периорбиталних промена, диплопија, анестезије у пределу инервације инфраорбиталног нерва и ограниченог покрета очне јабучице, посебно при погледу на горе. Ртг или ЦТ снимком се постиже потврда дијагнозе када се јасно виде фрактуре зидова, односно пода орбите.

Терапијски приступ је оперативни. Операција се изводи тимски са максилофацијалним хирургом и ОРА хирургом. Затвара се дефект на зиду. Операција се не изводи одмах после повреде већ се чека десетак дана , док

се не повуче едем и хеморагија. Системски се дају антибиотици. Спроводи се и антитетанусна заштита.



ОСТАЛЕ ПОВРЕДЕ ОРБИТЕ

Хематом се може појавити после тупе повреде предела орбите, убода, повреда страним телом, или фрактура базе лобање. Хематоми су видљиви на капцима.

Авулсио очне јабучице - истргнут је видни живац из очне јабучице и одмах настаје амауроза (око нема никакву реакцију на светлост).Настаје ударцем штапом који уђе између очне јабучице и зида орбите или при паду и ударцу у неки истурени предмет (ивица намештаја или туш батерију у кади).

Повреда видног живца - хематом орбите врши компресију на видног живац па може доћи до прекида видног живца (слепило моментално).

Повреде капака - хематоми капака настају као последица тупе повреде, брзо настају и брзо се повлаче.

Поткожни емфизем капак - настаје као последица повреда зидова околних параназалних шупљина.Повлачи се за неколико дана без лечења.

Страно тело вежњаче - страно тело је присутно у коњуктивалном сакусу, најчешће у субтарзалном жлебу горњег капка. Страно тело се уклања а коњуктивални сакус се испере раствором антибиотика.

Страно тело рожњаче - страно тело које је доспело у око и задржало се на рожњачи. Може да буде прилепљено за површину рожњаче (крило инсекта, љуспица зрна житарице) или забодено у саму рожњачу (ако располаже довољном кинетичком енергијом). Након дијагностике се страно тело уклања из рожњаче уз претходно укапавање локалног анестетика. У око се након интервенције ставља раствор или маст антибиотика а ако постоје знаци иритиса, укапава се и краткотрајни мидријатик.

Ерозија рожњаче - представља дефект епитела рожњаче уз очувану Bowman-ову мембрану. За лечење су неопходни асептични услови. Дају се локално антибиотици у виду капи или масти, а ако је ерозија већа и постоји иритична компонента онда се укапава неки мидријант. Затварање компресивним завојем је потребно код већих ерозија. Епител рожњаче се веома брзо регенерише па се епителизација и највеће ерозије заврши за 2-3 дана.

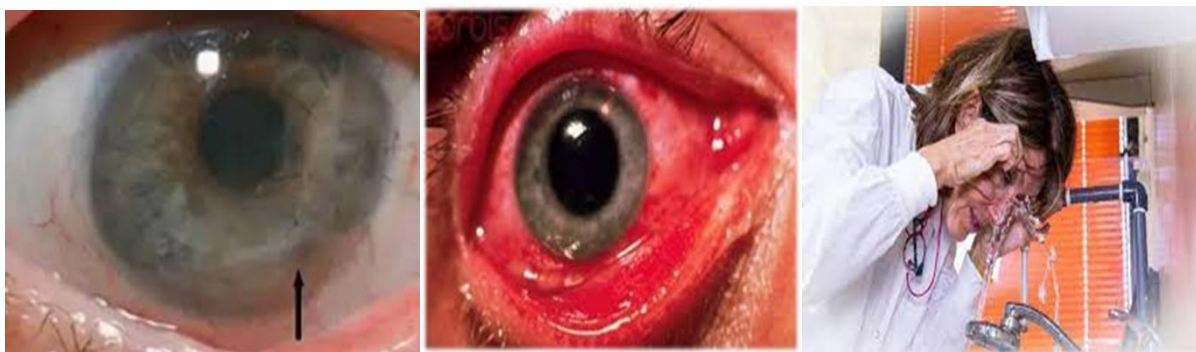ХЕМИЈСКЕ ПОВРЕДЕ ОКА (*causome*)

Хемијске повреде ока су повреде хемијским средством, при чему највише страдају вежњача и рожњача, али и капци и унутрашње структуре ока. До каузома најчешће доводе киселине и базе. Од киселина је најчешћа сумпорна, азотна и сирћетна (есенција) киселина. Од база су најчешће жива сода и амонијак.

Каузома изазване киселином имају нешто бољу прогнозу, јер киселине доводе до коагулационе некрозе, због чега долази до стварања заштитног слоја који онемогућава продирање киселине у дубље слојеве и ткива.

Повреда базама има лошију прогнозу, јер базе у контакту са ткивом доводе до настанка коагулационе некрозе, па агенс продира у дубље структуре ткива и унутрашњост ока.

Степени	Вежњача	Рожњача	Прогноза
I	<ul style="list-style-type: none"> •Хиперемија •Хемоза 	<ul style="list-style-type: none"> •провидна •епител интактан 	ОДЛИЧНА
II	<ul style="list-style-type: none"> •Исхемија мања од 1/3 лимбуса 	<ul style="list-style-type: none"> •делимично замућена 	ДОБРА
III	<ul style="list-style-type: none"> •Исхемија од 1/3- 1/2 лимбуса •Местимично некроза 	<ul style="list-style-type: none"> •потпуни губитак епитела • замућена 	ЛОША
IV	<ul style="list-style-type: none"> •Исхемија преко 1/2 лимбуса •Некроза интезивнија 	<ul style="list-style-type: none"> •потпуно замућена •изглед ока куване рибе 	ВЕОМА ЛОША



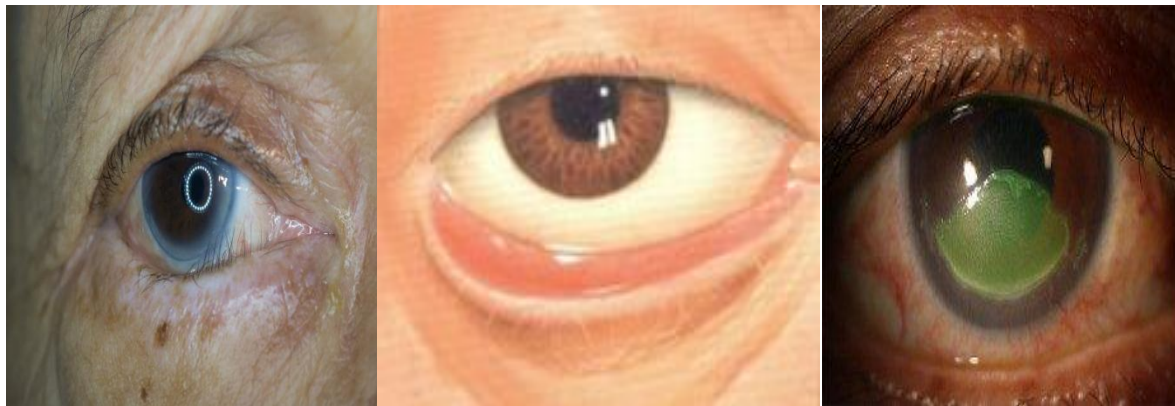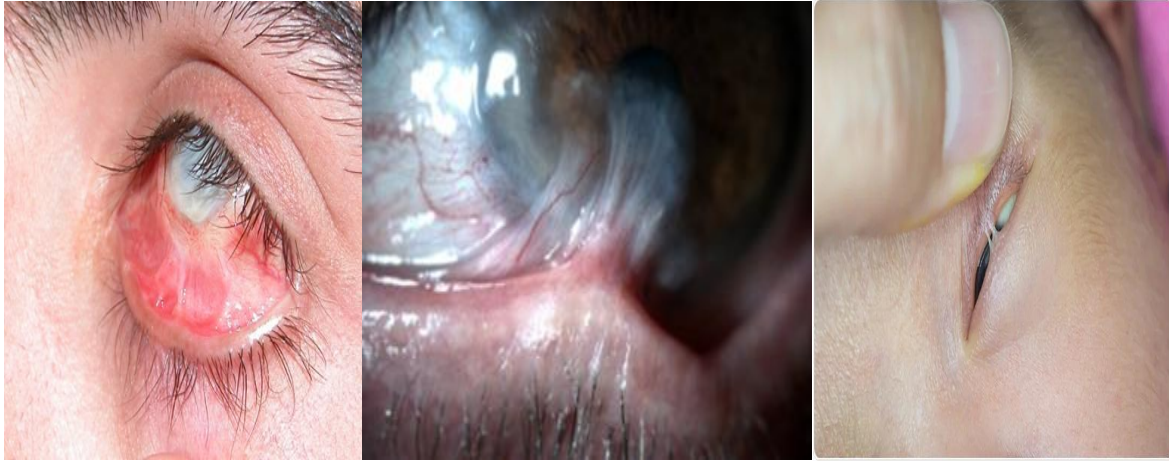
ОПЕКОТИНЕ ОКА

Опекотине очију представљају повреде изазване термичким агенсима различитог агрегатног стања, при чему страдају вежњача и рожњача али и други делови ока, најчешће капци. Ова врста повреде очију није толико честа. Најчешће се дешавају задесно, у игри, на радном месту или у кући. Могу бити изазване различитим термичким агенсима који се могу наћи у гасовитом, течном или чврстом стању и то су најчешће пара, кључала вода, врела уља, усијани и истопљени метал.

У клиничкој слици доминира бол, епифора, фотофобија и блефароспазам. Од тежине повреде зависе остале промене. Према тежини, опекотине се деле на три степена:

Степени	Вежњача	Рожњача	Прогноза
I	хиперемија	замућење епитела	добра
II	хемоза исхемија	ерозија замућење површине строме	остају лакше последице
III	исхемија некроза	некроза потпуно замућена	лоша

У лакшим случајевима долази до *restitutio ad integrum*. Код тежих случајева настају ожиљци на месту некрозе ткива. Може доћи до формирања ентропијума са трихијазом, симблефарона, корнеосимблефарона, макула или леукома рожњаче а у екстремно тешким случајевима и до перфорације рожњаче са фтизом очне јабучице.



Лечење опекотина очију је медикаментно у неким случајевима и хируршко. У медикаментној терапији се у почетку укапава неки од анестетика, потом се врши испирање физиолошким раствором у циљу одстрањивања секрета и евентуалног некротичног ткива. Након тога се укапавају мидријатици да би се спречила појава иритиса и задњих прираслица. Локално се дају и капи антибиотика због спречавања секундарне инфекције. У циљу побољшања епителизације индикована је примена вазодилататора.

ПОВРЕДА ОКА ЗРАЧЕЊЕМ

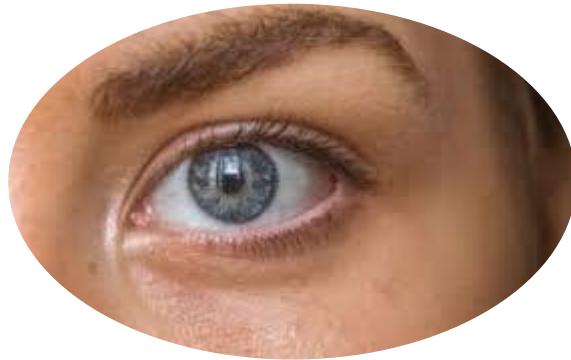Повреде ока зрачењем могу да настану под дејством:

1. Ултравioletних зрака
2. Светлосних зрака
3. Инфрацрвених зрака
4. Јонизујућих зрака

Повреде ока ултравioletним зрацима (*keratoconjunctivitis photoelectrica, ophthalmia electrica*)

Повреде очију која су нанете ултраљубичастим зрацима доводе до површних оштећења епитела рожњаче и вежњаче. Ове повреде изазивају ултраљубичасти зраци који припадају невидљивом краткоталасном спектру а који се емитују приликом заваривања метала електричним луком, при одбијању сунчеве светлости са снежних површина (“ снежно слепило”) или са глатке површине мора , при зрачењу кварц лампом.

Прве тегобе почињу да се јављају после латентног периода од 4-6 часова у виду надражајног тријаса; фотофобија, епифора и блефароспазам. Увек су захваћена оба ока, болови су јаки и пацијент не може да отвори очи.



Јак бол, нарочито при трептању је последица десквамације епитела рожњаче и вежњаче и дражењу огољених нервних завршетака. УВ зраци имају слабу продорну моћ тако да дубљи делови ока остају интактни.

Због “ латентног “ периода се пацијенти касно обраћају за медицинску помоћ. Лечење се врши укапавањем локалног анестетика (1% тетрацаин , 1 % новесин). После 1-2 минута болови престају и пацијент може сам да отвори очи.

Третман се наставља укапавањем уљаног раствора витамина А и антибиотика ради поспешивања реепитализације, смањења трења и спречавања секундарне инфекције. Саветује се такођер и боравак 2-3 дана у замраченој просторији због фотофобије.

Повреда ока светлосним зрацима

Фототрауме су повреде ока изазване светлосним зрацима видљивог дела спектра, таласне дужине 410-700 нм. Долази од повреде жуте мрље због фокусирања светлосних зрака при проласку кроз диоптијски систем ока и претварањем светлосне енергије у топлотну.

Објективно долази до едема у пределу жуте мрље који траје неколико дана а онда се појављује ожиљак.

Промене које пацијент субјективно осећа зависе од тежина промена у макули. У фази едема се стварају искривљене слике (метаморфопсија) и долази до испада у централном делу видног поља (централни скотом).

У лакшим случајевима долази до потпуног повлачења симптома и успостављања нормалног вида док код тежих случајева заостаје ожиљак који је праћен централним скотомом и смањеном видном оштрином.

Лечење фототраума је без већих ефеката па је превенција најважнија.



Повреде ока инфрацрвеним зрацима

Ове повреде су изазване дуготаласним инфрацрвеним зрацима и остављају трајне последице. Инфрацрвени зраци имају изузетан термички ефекат и велику продорну моћ тако да пролазе кроз рожњачу и доводе до стварања ексфолијација на предњој површини сочива као и замућења у пределу задње капсуле сочива. У тежим случајевима може бити оштећена и ретина.

Превенција је од изузетног значаја у виду ношења заштитних наочара на послу. Код развијене катаракте приступа се оперативном лечењу са имплантацијом интраокуларног сочива.

Повреде ока јонизујућим зрацима

Ове повреде су веома ретке али и веома озбиљне. Могу бити захваћене све структуре ока које су биле изложене различитим радијацијама (X, алфа, бета и гама зраци, неутрони, протони и тешке честице велике енергије). Ове повреде су професионалне, акциденталне или као нежељена појава прате примену зрачне терапије.

Од симптома се јављају радиодермити на кожи капака (недељу дана после зрачења), еритем и едем који трају око месец дана. Након тога се јављају мадароза, депигментација, телеангиектазија и на крају некроза коже.

На рожњачи се и почетку јавља ерозија која ретко може прећи у улцерацију. На склери се ретко може појавити некроза. Дужицу захватају три врсте промена ; прогресивна депигментација, дегенеративне промене на крвним судовима са њиховим сужењем и облитерацијом и појава иридоциклитиса (отпорног на уобичајену терапију) .

Сочиво је најосетљивије на дејство јонизујућег зрачења. Мале дозе могу да доведу до катаракте која се развија месецима или годинама после акцидента.

На очном дну долази до едема, хеморагије, плориферирајућег ретинитиса, телеангиектазија као и хориоретинитиса са каснијом појавом ожиљака.

Лечење је веома тешко па је од значаја спровођење профилактичких мера. Промене на капцима се у фази ожиљака могу решавити оперативним

путем. Катаракта се оперативно третира имплантацијом интраокуларног сочива.

Успешно решавање теста !